

TÄHYSTYSKIRURGIASTA

Ilari Airo

www.diacor.fi

DIACOR

ALPPIKATU | FLAMINGO | HERTTONIEMI | ISO OMENA | ITÄKESKUS | KESKUSTA | KIRKKONUMMI
LEPPÄVAARA | PASILA | PITÄJÄNMÄKI | RUOHOLAHTI | TAPIOLA | TIKKURILA | SAIRAALA

Diacorin omistaa Helsingin Diakonissalaitoksen säätiö.



HISTORIAA

- 1910 luvulla jo ensimmäinen
- Gynekologiassa käytössä 60-luvulta
- Ortopediassa 80-luvulta
- Gastrokirurgiassa 90-luvun alusta
 - Miksi vasta silloin?
 - Kamerat vasta silloin olivat riittävän hyviä

Gastrokirurgia

- Ensimmäisiä kokeiluja 80-luvun lopulla
 - Sappileikkaus ensimmäinen
 - Nykyään lähes kaikki vatsaontelon leikkaukset mahdollisia
 - Periaatteessa vanhan avoleikkauksen tähystysversio
 - Tyräkirurgia kuitenkin uudella tekniikalla

Tähystyskirurgia Suomessa

- TAYS 18.1.1991
 - Sappileikkaus
 - Valmistelut veivät lähes puoli vuotta
 - Systemi ei ymmärtänyt etuja
 - Laitteita vaikea saada
 - Kamera, optiikka ja valolähde

Tähystyskirurgian edut

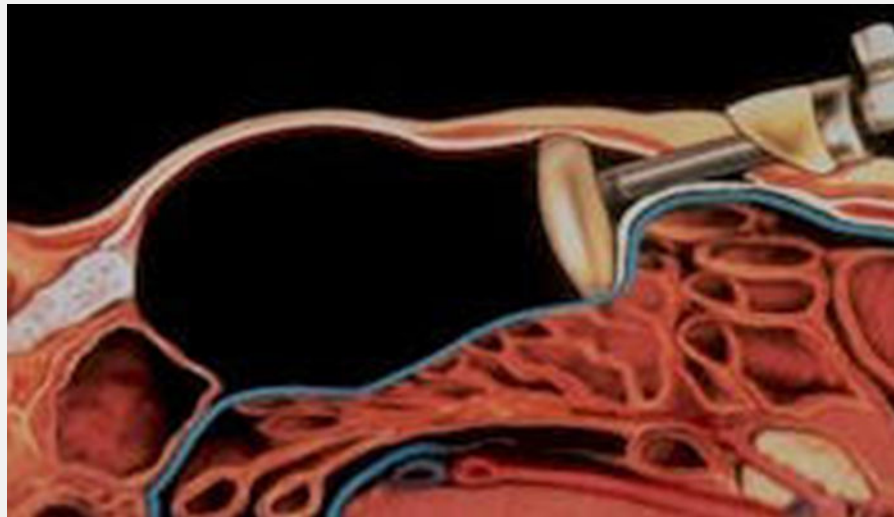
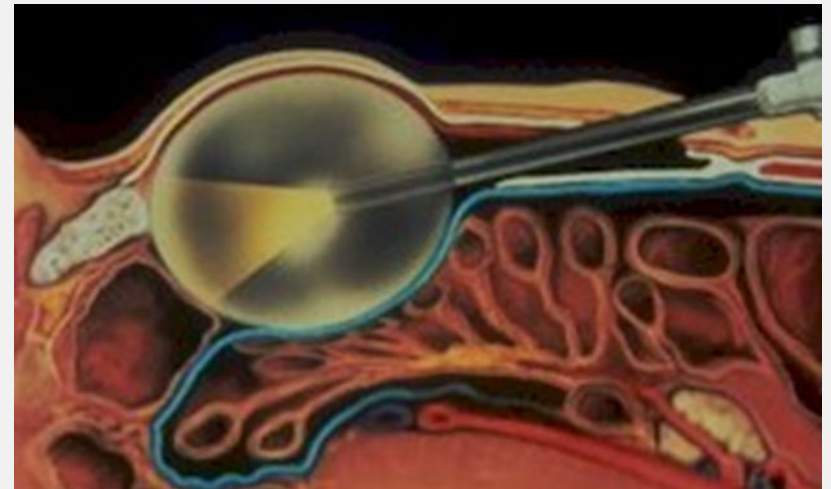
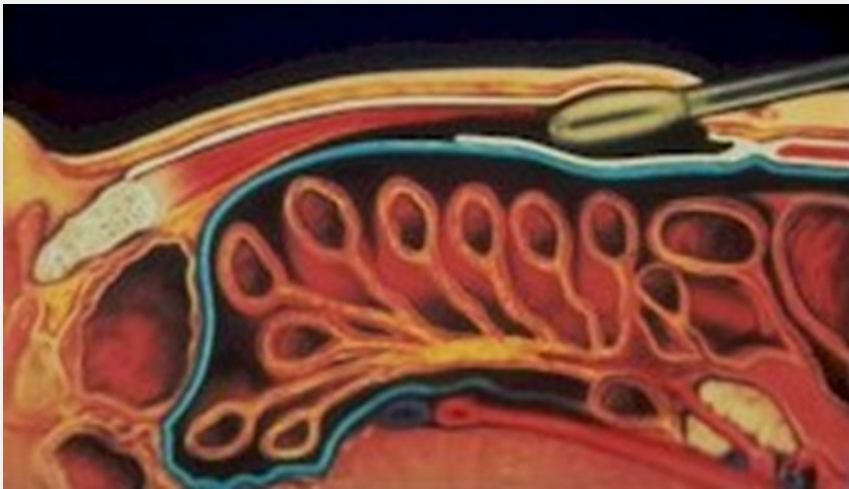- Lyhyt sairausloma
- Usein parempi näkyvyys
- Vähäisemmät kivut
 - Nopeasti jalkeille
- Vähemmän jälkiongelmia
- Kosmeettinen etu

Tähystyskirurgia

- Tuli jäädäkseen
- Mullisti ennen kaikkea potilaiden toipumisen
- Edelleen kehittyvä ala
 - Osin tarpeettomia virityksiä riskejä lisäten

Tyräleikkaus

- Eri tekniikka kuin avoleikkauksissa
- Aukko peitetään riittävän suurella verkolla eikä kiristetä väkisin yhteen
 - Vastaa astian korjaamista sisäpuolelta
- Rasituskesto heti hyvä



www.diacor.fi

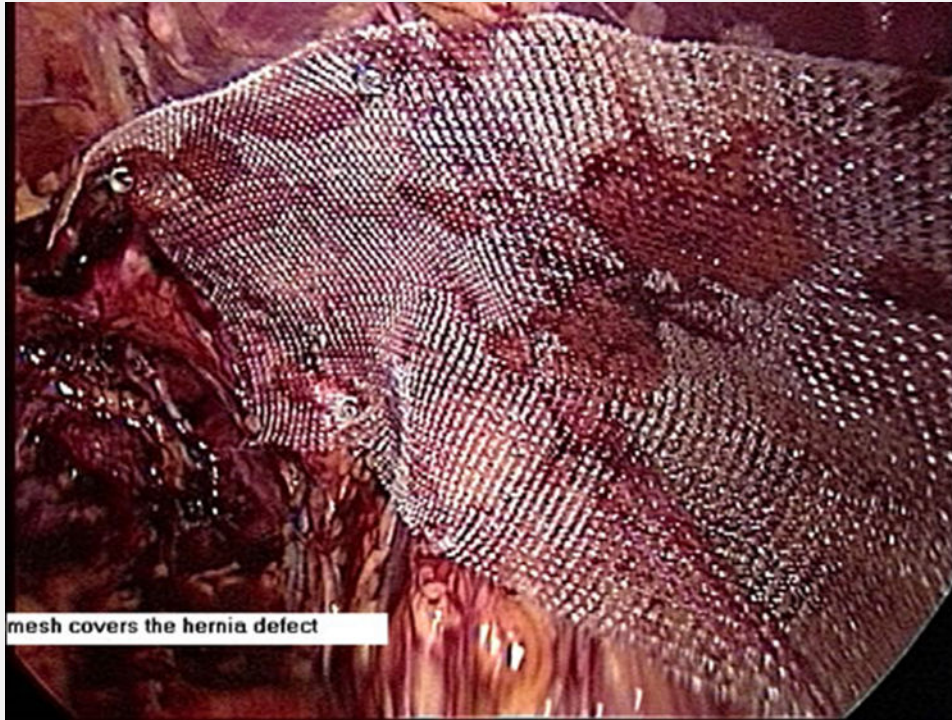
DIACOR

ALPPIKATU | FLAMINGO | HERTTONIEMI | ISO OMENA | ITÄKESKUS | KESKUSTA | KIRKKONUMMI
LEPPÄVAARA | PASILA | PITÄJÄNMÄKI | RUOHOLAHTI | TAPIOLA | TIKKURILA | SAIRAALA

Diacorin omistaa Helsingin Diakonissalaitoksen säätiö.



Verkon paikka



www.diacor.fi

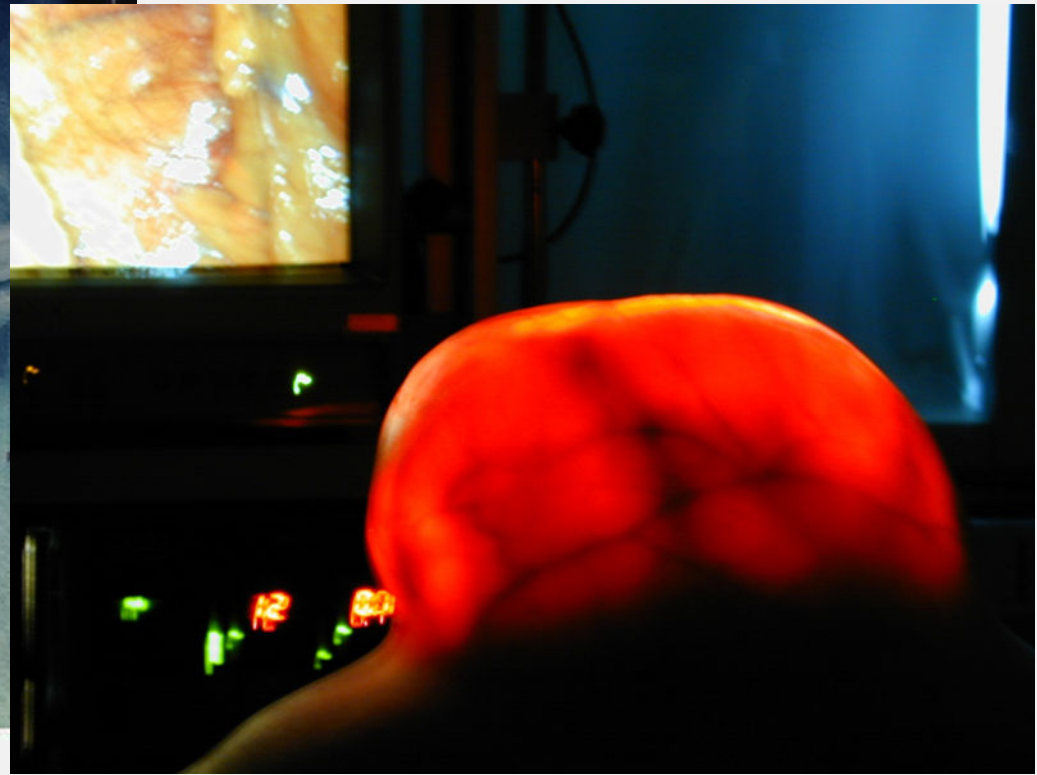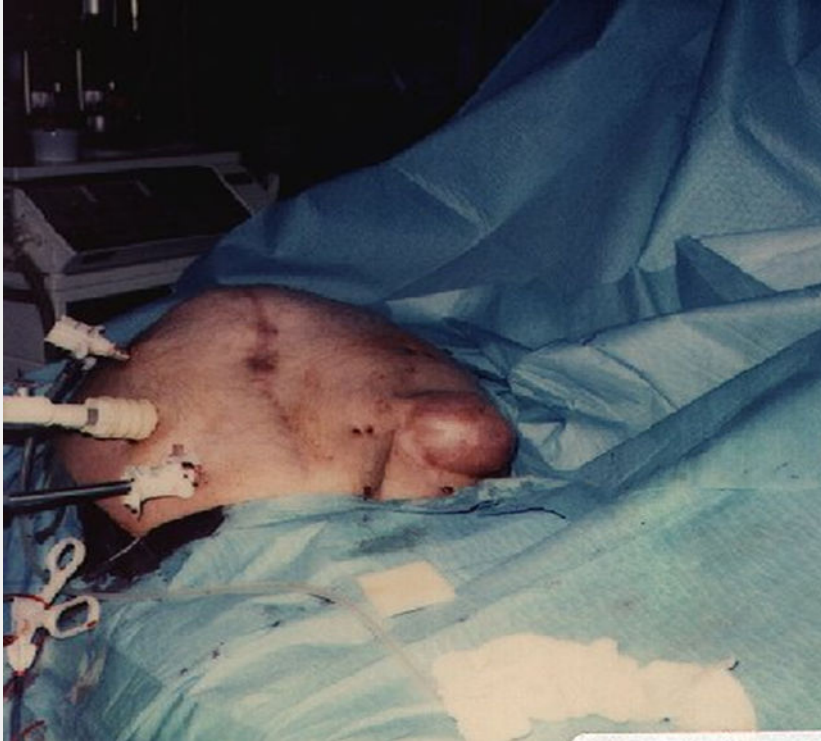DIACOR

ALPPIKATU | FLAMINGO | HERTTONIEMI | ISO OMENA | ITÄKESKUS | KESKUSTA | KIRKKONUMMI
LEPPÄVAARA | PASILA | PITÄJÄNMÄKI | RUOHOLAHTI | TAPIOLA | TIKKURILA | SAIRAALA

Diacorin omistaa Helsingin Diakonissalaitoksen säätiö.



Esimerkkejä



www.diacor.fi

DIACOR

ALPPIKATU | FLAMINGO | HERTTONIEMI | ISO OMENA | ITÄKESKUS | KESKUSTA | KIRKKONUMMI
LEPPÄVAARA | PASILA | PITÄJÄNMÄKI | RUOHOLAHTI | TAPIOLA | TIKKURILA | SAIRAALA

Diacorin omistaa Helsingin Diakonissalaitoksen säätiö.



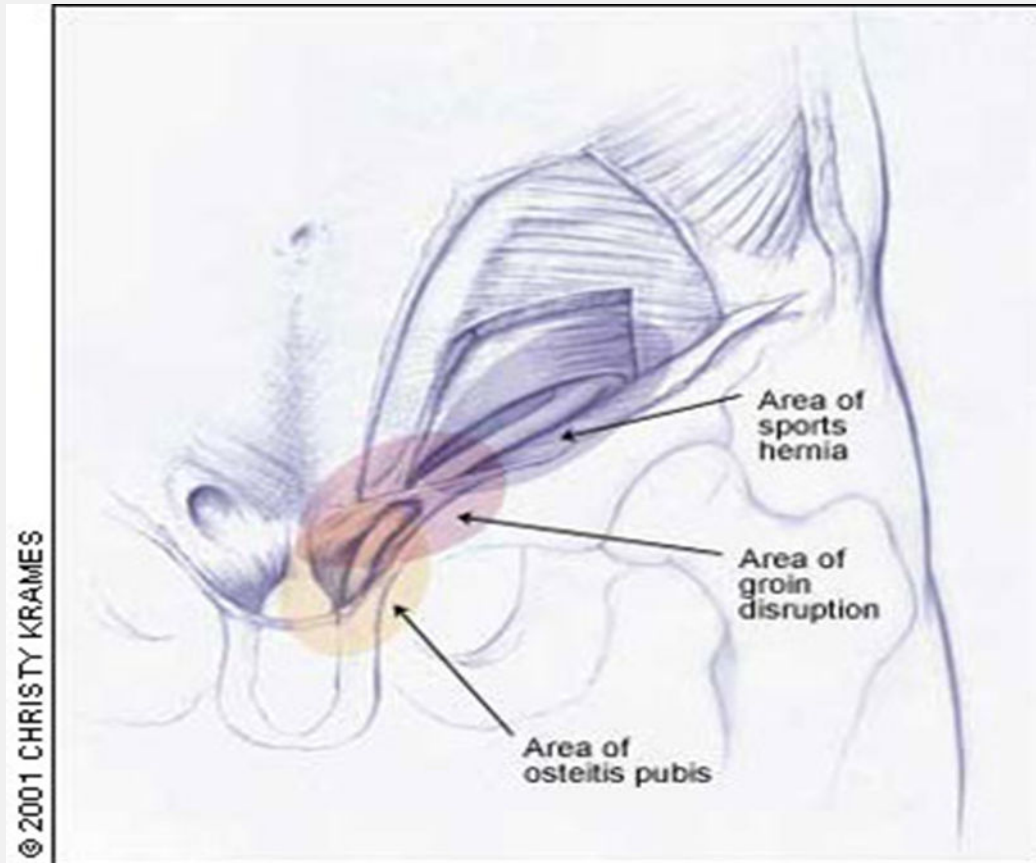
Urheilijan nivuskipu

- Toistuvasti otsikoissa
- Yleisin kontaktilajeissa
 - 10-15% mahdollisuus, lähes 5% urheilijoiden vammoista
- Virheellisesti usein puhutaan urheilijan tyrästä

Mistä kyse

- Diagnoosi usein vaikea
 - Kuvantaminen usein negatiivinen
 - Päältä katsoen ei näy eikä tunnu mitään
 - Kipu tulee yleensä vain tietyissä liikkeissä
 - Repeämä lihas-jännealueella nivuskanavan takaosassa
 - Joskus mukana myös lähentäjän vamma

Kipualue



www.diacor.fi

DIACOR

ALPPIKATU | FLAMINGO | HERTTONIEMI | ISO OMENA | ITÄKESKUS | KESKUSTA | KIRKKONUMMI
LEPPÄVAARA | PASILA | PITÄJÄNMÄKI | RUOHOLAHTI | TAPIOLA | TIKKURILA | SAIRAALA



Diacorin omistaa Helsingin Diakonissalaitoksen säätiö.

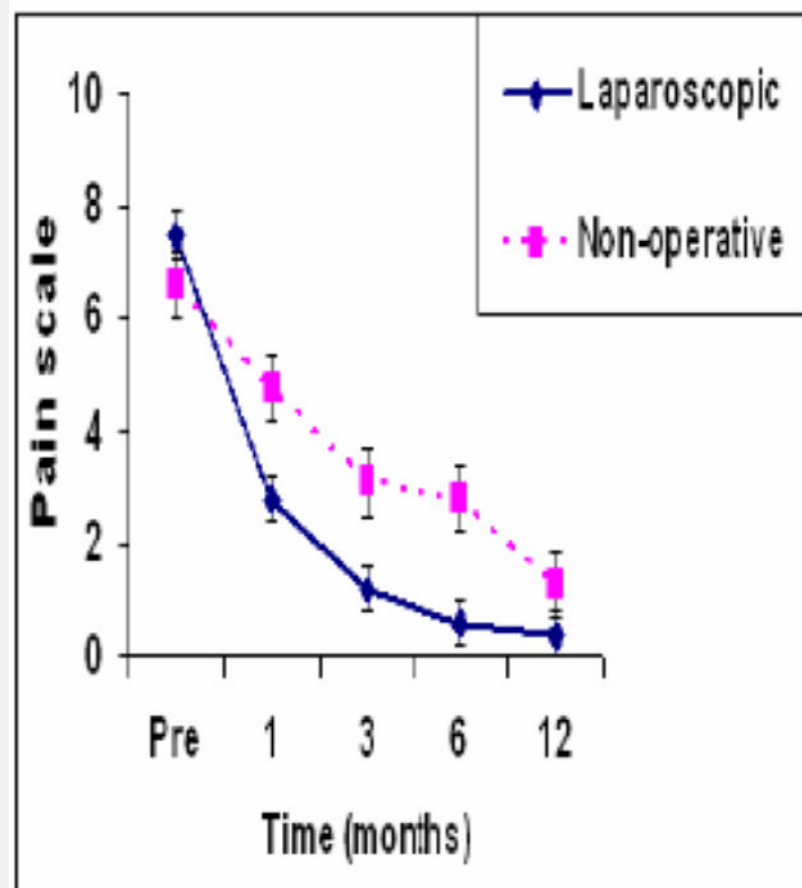
Hoito

- Lepo 1-3-6 kk
- Amatööreillä lajin vaihto
- Fysikaalinen hoito, kortisonipistokset, tulehduskipulääkitys
- Ellei parane
 - Magneettikuvaus
 - Leikkaus

Tähystysleikkaus

- Loppuvuodesta 1995
- Repeämäalue vahvistetaan takakautta
 - Verkko joka laajentaa lihaksen kiinnittymisaluetta
- Mitään ei katkaista tai muutoin vahingoiteta
 - Vaiva ei voi tulla pahemmaksi

Tuloksia



Johtopäätös

- Harkitulla potilasvalinnalla huippu-urheilija paranee yli 90% tapauksista
- Magneettikuvauksessa oltava löydös
- Leikkauksen jälkeen n 3 vkon kieltä kivuliaaseen liikkeeseen
- Lähentäjäjänteen vamma saattaa tarvita erillisen toimenpiteen